Pathologies microtraumatiques de l'enfant

Pierre-Louis Docquier

INFORMATIONS CLEFS

- Les ostéochondroses sont dues à des microtraumatismes répétés.
- Il y a une prédominance masculine pour toutes les ostéochondroses sauf pour la maladie de Freiberg.
- La maladie de Kohler guérit sans séquelle dans 100 % des cas.
- L'ostéochondrose apophysaire la plus fréquente est la maladie d'Osgood-Schlatter.
- Les ostéochondroses physaires touchent surtout le poignet et les vertèbres.
- Les fractures de fatigue de l'enfant touchent surtout la jambe (tibia surtout, puis fibula).

CONTENU

La microtraumatologie désigne l'ensemble des lésions occasionnées suite à des microtraumatismes répétés (souvent liés à la pratique du sport). Elle s'oppose ainsi à la traumatologie aiguë (fractures, entorses, luxations, contusions, etc.). Vu que la pratique du sport chez l'enfant est de plus en plus fréquente et diversifiée, la survenue de contraintes répétées sur le squelette en croissance va conduire à une souffrance des zones les plus fragiles, à savoir le cartilage de croissance, l'os sous chondral et les enthèses. D'autre part, des fractures de fatigue peuvent survenir également.

Dans ce chapitre seront abordées successivement les ostéochondroses, puis les fractures de fatigue.

IMAGE-CLEF

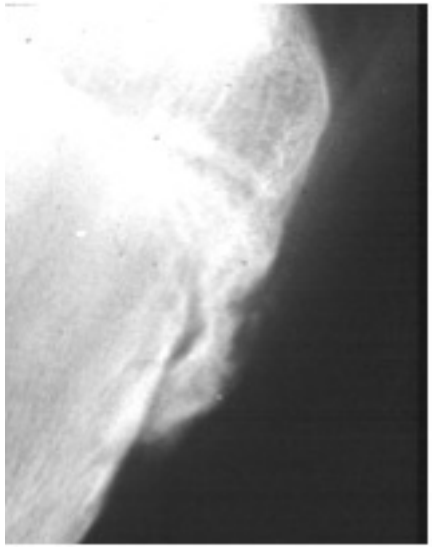

Figure 1
Maladie d'Osgood-Schlatter chez un adolescent

*Ce manuel est réalisé par le **Service d'orthopédie des Cliniques universitaires Saint-Luc (Bruxelles-Woluwe)** à destination des étudiants du master complémementaire en chirurgie orthopédique de l'Université catholique de Louvain.*

C 2013-UCL-Faculté de médecine et de médecine dentaire - 50, Avenue E Mounier - B-1200 Bruxelles

Cet article est diffusé sous licence Creative Commons : Attribution - Pas d'utilisation commerciale - Partage dans les mêmes conditions (CC BY-NC-SA)

OSTÉOCHONDROSES

DÉFINITION-PATHOGÉNIE

L'ostéochondrose (ou ostéochondrite) est une anomalie de la croissance de l'os et du cartilage pouvant toucher certains os. Cliniquement, le point commun entre toutes les ostéochondroses est la douleur ressentie, qui est de type mécanique (survient lors de l'effort et s'améliore au repos).

On distingue essentiellement 3 types d'ostéochondroses.

Les ostéochondroses épiphysaires ou articulaires sont souvent liées à des microtraumatismes en compression qui s'exercent sur le cartilage. La surcharge interfère avec la vascularisation et un trouble de l'ossification survient. Elles touchent surtout les garçons entre 7 et 16 ans. Nous pouvons citer comme exemples l'ostéochondrite du condyle fémoral, du dôme talien, du condyle latéral de l'humérus (maladie de Panner), du naviculaire tarsien (maladie de Kohler), de la tête d'un métatarsien (maladie de Freiberg) et de la rotule.

Les ostéochondroses apophysaires ou extra-articulaires sont souvent liées à une surcharge en traction sur les enthèses, comme par exemple la maladie d'Osgood-Schlatter, la maladie de Sinding-Larsen-Johannsen, la maladie de Sever, l'ostéochondrite de l'épine iliaque antéro-supérieure ou antéro-inférieure, l'ostéochondrite de l'ischion, des sésamoïdes de l'hallux (maladie de Renander), l'ostéochondrite de la base du 5e métatarsien, l'ostéochondrite de l'épicondyle médial et de l'épicondyle latéral.

Les ostéochondroses physaires, se retrouvent essentiellement au poignet et au niveau vertébral (maladie de Scheuermann).

Seules les plus fréquentes sont ici abordées dans ce texte.

OSTÉOCHONDRITES ÉPIPHYSAIRES

On peut classifier les ostéochondrites en 4 stades selon Bedouelle.

- Le stade 1 (**lacunaire**) correspond à une image lacunaire bien délimitée comportant parfois des petites calcifications à l'intérieur.
- Le stade 2 (**nodulaire**) correspond à la présence d'un nodule plus ou moins condensé avec un liseré périphérique.
- Le stade 3 (**grelot**) correspond à une image en grelot signant l'ouverture du cartilage.
- Le stade 4 correspond à un **fragment libre** détaché dans l'articulation avec une niche

OSTÉOCHONDRITE DU CONDYLE FÉMORAL

Appelée aussi ostéochondrite disséquante du genou, c'est une nécrose de l'os sous-chondral le plus souvent au versant latéral du **condyle fémoral médial**. Elle touche 4 garçons pour une fille, avec une incidence de 5 à 20 cas pour 100.000 adolescents. Le pic de fréquence se situe entre 10 et 12 ans. On retrouve la douleur mécanique et parfois un blocage du genou en cas de fragment libre. Une radiographie permet le plus souvent le diagnostic (face, profil, cliché en schuss) (FIG. 2). L'IRM en deuxième intention permet de voir si le cartilage articulaire est intact ou rompu. En première intention, un traitement orthopédique est prescrit, à savoir le repos sportif strict durant 6 mois ou plus. On obtient 90 % de guérisons totales en 18 mois. En cas d'échec, un traitement chirurgical peut être proposé (voir le chapitre de Arnaud Deltour sur les lésions du cartilage). **En cas de fragment ostéochondral fraichement détaché**, une fixation directe peut être envisagée. Elle se fera en association à des microfractures. La fixation se fera par une vis de type Herbert ou par un système de fléchettes associées à du tissucolle. **En cas de lésion chronique**, une ablation du fragment libre se fera. Un fibrocartilage remplace souvent le cratère laissé à nu. Si ce n'est pas le cas, une reconstruction cartilagineuse devra être envisagée. Une technique fréquemment utilisée est la technique des **microperforations**. Le principe est de créer des perforations de l'os sous-chondral qui engendrera un patch de fibrine faisant en sorte de stimuler la multiplication, la migration et la différenciation des cellules mésenchymateuses multipotentes. Ce patch fabriquera un fibrocartilage composé essentiellement de collagène de type I qui n'aura pas la même composition et les mêmes propriétés mécaniques que le cartilage hyalin normal. Les indications sont assez restreintes. La lésion de cartilage doit être récente et sa surface inférieure à 2 cm² sans atteinte de l'os sous-chondral. Ces techniques chirurgicales demeurent heureusement exceptionnelles chez l'enfant.

Figure 2 - À gauche : Ostéochondrite du condyle fémoral médial chez un adolescent de 13 ans et 10 mois - **Au milieu** : Image radiologique et IRM - **À droite** : 2 ans et demi plus tard, guérison complète.

OSTÉOCHONDRITE DU DÔME TALIEN

Les symptômes sont des douleurs de cheville à rythme mécanique. La radiographie permet le diagnostic mais sera complétée par l'IRM. Le traitement répond au même principe que pour l'ostéochondrite du genou (FIG. 3).

Figure 3 - Ostéochondrite du dôme talien chez un garçon de 10 ans. À droite, à l'âge de 26 ans, guérison complète

Maladie de Freiberg

C'est la seule ostéochondrite à prédominance féminine. Elle touche essentiellement les adolescentes et se localise à la tête du 2e métatarsien, voire parfois du 3e métatarsien. Un traitement conservateur est débuté (arrêt des sports, semelle avec pelote d'appui rétrocapitale). En cas d'échec ou de corps étranger libre intra-articulaire, un traitement chirurgical peut s'avérer nécessaire (FIG. 4).

Figure 4 - Maladie de Freiberg chez une patiente de 11 ans et demi - **À droite :** à l'âge de 18 ans, un corps étranger est présent.

Maladie de Kohler

Elle touche surtout les garçons de moins de 6 ans. Il s'agit d'un trouble de croissance du naviculaire tarsien lié à un excès de contrainte (le naviculaire se situe au sommet de l'arche plantaire) (FIG. 5). En cas de douleur, une semelle antalgique est prescrite. Il n'est pas nécessaire de plâtrer. Cette maladie guérit sans séquelle dans 100 % des cas.

Figure 5 - Enfant de 4 ans avec maladie de Kohler

Maladie de Panner

Elle touche surtout les garçons de 7 à 12 ans. Il s'agit d'un trouble de croissance du condyle latéral de l'humérus (FIG. 6). La maladie se retrouve chez les gymnastes et les joueurs de baseball. Avant 10 ans, la maladie est le plus souvent bénigne avec guérison complète mais après 10 ans, des séquelles peuvent persister (corps étranger, déformation articulaire).

Figure 6
Maladie de Panner chez une adolescente de 12 ans

OSTÉOCHONDRITES APOPHYSAIRES

Maladie d'Osgood-Schlatter

Il s'agit de l'ostéochondrose la plus fréquemment rencontrée, touchant les garçons entre 11 et 15 ans et les filles entre 9 et 13 ans (FIG. 1). Son diagnostic est essentiellement clinique. Il s'agit d'une zone de souffrance au niveau de l'insertion du ligament patellaire sur la tubérosité tibiale antérieure. Il existe une zone douloureuse exquise exactement située au sommet de la tubérosité. La radiographie n'est utile qu'à la première consultation afin d'éliminer une autre cause de douleur (ostéosarcome). Ensuite, le suivi est surtout clinique sachant qu'il existe une très grande hétérogénéité radiologique de cette ostéochondrose. Les douleurs cèdent avec le repos sportif en 4 à 6 mois. La chirurgie ne sera réalisée que rarement et en présence de deux cas de figure : présence d'un ossicule douloureux dans le ligament rotulien (après fermeture de la physe) (FIG. 7) ou fracture-arrachement de la tubérosité tibiale antérieure (avant la fermeture de la physe) (FIG. 8). Dans le premier cas, l'ossicule doit être réséqué et, dans le deuxième, il faut fixer la tubérosité tibiale antérieure. Heureusement, ces complications restent rares et surviennent uniquement lorsque l'adolescent continue à pratiquer son sport malgré ses douleurs.

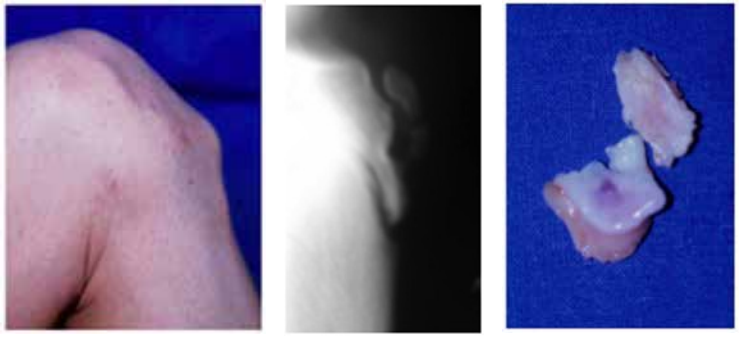

Figure 7 - Séquelle douloureuse à 17 ans d'une maladie d'Osgood-Schlatter avec ossicule dans le ligament patellaire. Résection chirurgicale. Cette opération est heureusement rarement réalisée car la complication est rare.

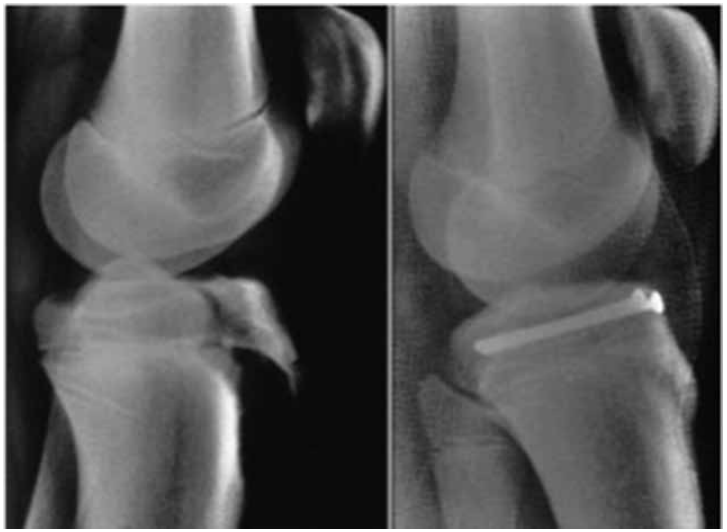

Figure 8 - Fracture de la tubérosité tibiale antérieure consécutive à une maladie d'Osgood-Schlatter. Vissage chirurgical.

Maladie de Sinding-Larsen-Johanssen

Il s'agit de la même affection que la précédente, mais touchant l'insertion du ligament patellaire sur la pointe de la patella (FIG. 9). Le traitement consiste aussi en un repos sportif pendant au minimum 4 à 6 mois.

Figure 9
Maladie de Sinding-Larsen chez un adolescent.

Maladie de Sever

Il s'agit d'une douleur survenant au niveau de l'insertion du tendon calcanéen sur le calcanéum. Les radiographies montrent souvent un aspect condensé ou fragmenté du noyau apophysaire qui n'a aucune valeur diagnostique sans œdème et infiltration cutanée associée (FIG. 10). Les douleurs cèdent habituellement avec le repos sportif. Des talonnettes pour absorber les chocs sur le talon peuvent éventuellement être prescrites.

Figure 10
Maladie de Sever

OSTÉOCHONDROSES PHYSAIRES

Deux localisations préférentielles sont retrouvées : au niveau du poignet et au niveau vertébral.

Au poignet

Les sollicitations répétées du poignet conduisent à une souffrance de la physe distale du radius. C'est assez fréquent chez les enfants gymnastes qui pratiquent plus de 12 heures de gymnastique par semaine. La souffrance se traduit par un élargissement de la physe radiale, plus rarement ulnaire, au niveau du poignet (FIG. 11).

Le repos pendant 4 à 6 semaines permet la disparition des douleurs et une guérison. Mais la poursuite du sport malgré la douleur conduit à une épiphysiodèse partielle ou complète avec raccourcissement relatif du radius ou déviation axiale.

Figure 11 - Gymnaste de 14 ans, droitière **- À droite** : épiphysiodèse précoce du radius avec excès de longueur de l'ulna par rapport au radius.

Au niveau vertébral

C'est ce qu'on appelle la maladie de Scheuermann. Dans ce cas, il n'y a pas à proprement parler de lien avec le sport. Cette affection sera discutée plus longuement dans le chapitre sur les cyphoses. On observe des altérations disco-vertébrales étagées, avec cunéiformisation antérieure des vertèbres prédominant en thoracique. Ceci conduit à des hypercyphoses thoraciques et à une perte de l'équilibre sagittal rachidien responsable de douleurs globales thoraco-lombaires (FIG. 12). Souvent le diagnostic est porté alors que l'enfant est déjà en fin de croissance au stade de lésions irréversibles. Il faut arrêter la pratique sportive pendant toute la phase douloureuse. Des séances de kinésithérapie sont prescrites. Un corset anti-cyphose peut être prescrit mais ne sera plus efficace après Risser 2.

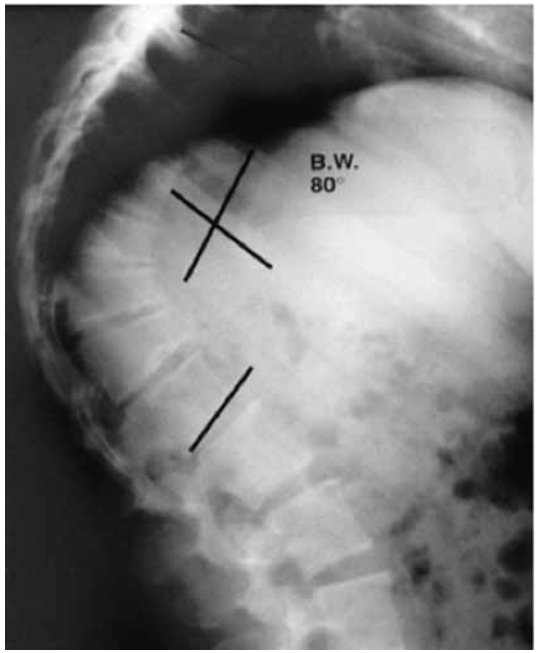

Figure 12
Maladie de Scheuermann chez un adolescent de 16 ans

LOCALISATION DE LA FRACTURE	SPORT ASSOCIÉ
Tibia ou fibula (diaphyse ou métaphyse)	Gymnastique, danse
Tarse	Course de fond, danse
Base 2e métatarsien / Base 5e métatarsien	Danse / Danse, course de fond (FR : pied creux)
Sésamoïdes du 1er orteil	Marche, course de fond (FR : pied creux)
Rotule	Basket
Fémur (métaphyse distale)	Course de fond
Branche ischio-pubienne	Marche
Col fémoral	Course de fond, danse
Région sous-trochantérienne	Course de fond
Isthme L4 ou L5	Gymnastique, équitation

FRACTURES DE FATIGUE

Elles sont plus rares que chez l'adulte. À l'anamnèse, on retrouve souvent la surcharge sportive inhabituelle (randonnées inhabituellement longues et répétées en vacances, période d'entrainement intensive avant une compétition, etc.). Les localisations les plus fréquentes concernent la diaphyse tibiale (50 %), puis fibulaire (20 %), puis métatarsienne et fémorale (3 % respectivement). Le tableau ci-dessous reprend les localisations les plus fréquentes et les sports associés, ainsi que parfois les facteurs de risque (FR). Les douleurs à rythme mécanique finissent par devenir inflammatoires. Le diagnostic peut être porté suite à des radiographies mais les signes radiographiques peuvent être retardés de 3 semaines parfois. La scintigraphie osseuse sera plus précoce et montrera une hyperfixation. L'IRM est précoce aussi et montrera la fracture (FIG. 14). Souvent cette fracture de fatigue guérira avec le repos.

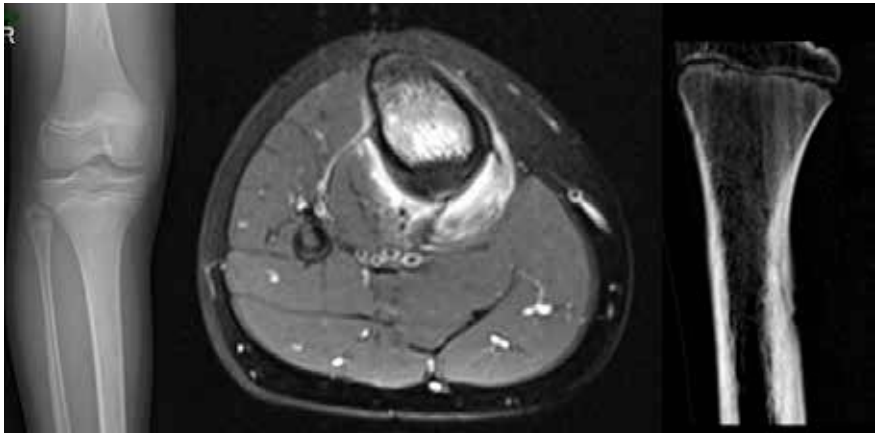

Figure 14 - Garçon de 12 ans qui boîte depuis 7 jours. La radiographie initiale semble normale. L'IRM réalisée à 4 semaines montre au niveau du versant postérieur du tibia un épaississement périosté avec un œdème des tissus mous adjacents. Le CT-scan réalisé à 4 semaines montre plusieurs appositions périostées lamellaires régulières, indiquant un processus de réparation osseuse. La reconstruction coronale permet d'identifier un très fin trajet de fracture oblique diaphysaire.

RÉFÉRENCES

1. Launay F. **Sports-related overuse injuries in children.** Orthop Traumatol Surg Res. 2015 ;101(1S):S139-S147.

   Cet article résume bien toutes les lésions liées à la pratique sportive

2. Stracciolini A, Casciano R, Levey Friedman H, Stein CJ, Meehan WP 3rd, Michel LJ. **Pediatric sports injuries : a comparison of males versus females.** Am J Sports Med. 2014 ;42(4):965-72.

3. Fountain LB. **Sports medicine in children : common overuse injuries.** FP Essent. 2014 Feb ;417:22-5.

4. Trifonov Rexen C, Andersen LB, Ersbøll AK, Jespersen E, Franz C, Wedderkopp N. **Injuries in children with extra physical education in primary schools.** Med Sci Sports Exerc. 2014 ;46(4):745-52.

5. Lomasney LM, Lim-Dunham JE, Cappello T, Annes J. **Imaging of the pediatric athlete : use and overuse.** Radiol Clin North Am. 2013 ;51(2):215-26.