Dysplasie de la hanche

Jean-Emile Dubuc

INFORMATIONS CLEFS

- La dysplasie de hanche est l'étiologie la plus fréquente des coxarthroses du sujet jeune.
- L'insuffisance de couverture de la tête fémorale détermine une majoration des contraintes mécaniques par unité de surface.
- Lorsqu'apparaissent les lésions cartilagineuses et du bourrelet, la dysplasie se manifeste par un syndrome douloureux de la région de la hanche à traiter d'abord par antalgiques et anti-inflammatoires et ensuite par corrections chirurgicales.
- Les traitements chirurgicaux visent à augmenter la surface portante du cotyle par une butée osseuse ou par une ostéotomie du bassin en réorientant l'acétabulum (ostéotomie du chiari, périacacétabulaire). L'ostéotomie périacétabulaire semble devenir le traitement de choix
- Le bourrelet péri-cotyloïdien peut être surtout lésé suite à une instabilité de la hanche ou un conflit fémorocotyloïdien.
- Le conflit fémorocotyloïdien est un syndrome douloureux secondaire à une déchirure du bourrelet souvent accompagnée de lésions cartilagineuses du cotyle. Il résulte d'un conflit dynamique entre des proéminences osseuses.
- Le bourrelet péri-cotyloïdien peut être surtout lésé suite à une instabilité de la hanche ou un conflit fémorocotyloïdien.
- Le conflit fémorocotyloïdien est un syndrome douloureux secondaire à une déchirure du bourrelet souvent accompagnée de lésions cartilagineuses du cotyle. Il résulte d'un conflit dynamique entre des proéminences osseuses.

*Ce manuel est réalisé par le **Service d'orthopédie des Cliniques universitaires Saint-Luc (Bruxelles-Woluwe)** à destination des étudiants du master complémementaire en chirurgie orthopédique de l'Université catholique de Louvain.*

C 2013-UCL-Faculté de médecine et de médecine dentaire - 50, Avenue E Mounier - B-1200 Bruxelles

Cet article est diffusé sous licence Creative Commons : Attribution - Pas d'utilisation commerciale - Partage dans les mêmes conditions (CC BY-NC-SA)

DYSPLASIE DE LA HANCHE

DÉFINITION

Classiquement, **la dysplasie de la hanche de l'adulte est un défaut de développement latéral et ou antérieur du cotyle** qui ne couvre pas suffisamment la tête fémorale. Le cotyle apparait trop vertical. Les pressions articulaires sont concentrées sur une petite surface de la tête fémorale avec majoration des contraintes articulaires. Lorsque les tissus mous ne parviennent plus à contenir la tête dans le cotyle survient en plus une subluxation de la tête fémorale.

Les anomalies concernent surtout le cotyle. Le fémur peut également être modifié : hypoplasie, canal étroit, antéversion majorée, col court, grand trochanter postérieur, tête fémorale petite ou asymétrique.

La dysplasie de hanche conduit à la coxarthrose, qui est secondaire à des anomalies statiques.

Les dysplasies sont classifiées en quatre grades selon Crowe. Ne seront traitées ici que les dysplasies de grade 1 : hanche centrée

PRÉSENTATION CLINIQUE

Il s'agit souvent de femmes consultant pour des douleurs de la région de la hanche, localisées au niveau de l'aine, de la région trochantérienne, de la fesse ou plus rarement du genou. Les douleurs se manifestent en station debout, à la marche, parfois au repos. Un manque de stabilité est également rapporté.

Les antécédents

Les affections orthopédiques de l'enfance seront recherchées: : plâtre ou chirurgie. L'examen clinique peut observer une boîterie, une inégalité de longueur du membre inférieur concerné. La rotation interne de hanche est généralement diminuée lorsque la hanche est douloureuse ou arthrosique, augmentée en cas d'antéversion et ou de valgus majorés du col fémoral.

Des rétractions musculaires du psoas iliaque, droit antérieur, adducteurs et ischiojambiers seront recherchées.

BILAN RADIOLOGIQUE

La couverture de la tête fémorale est mesurée par l'angle VCE de Wiberg sur le cliché de face du bassin et l'angle VCA sur le cliché en faux-profil de hanche à la coxométrie.

Sur un cliché de face de bassin (FIG. 1 et FIG.7), l'angle VCE de Wiberg est mesuré entre une ligne verticale (V) passant par le centre de la tête fémorale (C) et une ligne passant par le bord externe du cotyle (E) et le centre de la tête fémorale. On précise le défaut de couverture latérale. L'angle normal est de 25 - 35 degrés. Cet angle est inférieur à 20° dans la dysplasie ou supérieur à 35° dans la hanche protrusive. L'angle d'obliquité (d'horizontalité) du toit du cotyle HTE est normal s'il est inférieur ou égal à 10°. En cas de dysplasie, il devient supérieur à 13°. L'angle HTE est formé entre une ligne horizontale et une ligne passant par le bord interne et le bord externe de la surface portante du cotyle.

La radiographie précisera par l'analyse du cintre cervico-obturateur (ligne de Shenton) si la hanche est centrée ou subluxée. Le centre de rotation de la hanche est généralement latéralisé. L'angle cervicodiaphysaire CCD normal est de 135°-140° (si supérieure : coxa valga). Le signe du croisement évalue la rétroversion du

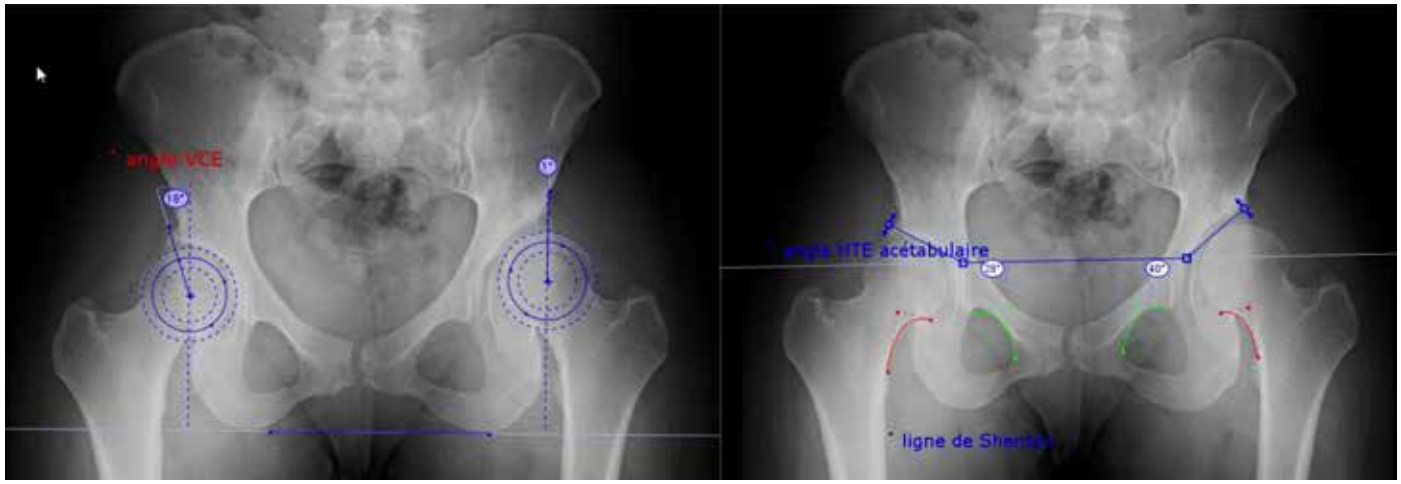

Figure 1 - 26 ans, hanche gauche douloureuse, angle VCE, angle acétabulaire et ligne de Shenton

cotyle. Normalement sur un cliché de face, le dessin du bord antérieur du cotyle ne croise pas le dessin du bord postérieur du cotyle.En cas de rétroversion du cotyle, le dessin du bord postérieur du cotyle croise celui du bord antérieur.

Sur un cliché de profil (FIG. 2 et 7), l'angle VCA de Lequesne et de Sèze est mesuré entre une ligne verticale (V) passant par le centre de la tête (C) et une ligne passant par le bord antérieur du cotyle (A). L'angle VCA quantifie la couverture antérieure de la tête fémorale (valeur normale de 25° à 35°). Cet angle est considéré comme anormal s'il est inférieur à 20° : hanche dysplasique franche. La mesure par scanner suggère des valeurs angulaires plus basses chez le sujet sain (>ou = à 17°). Entre 20° et 25°, la dysplasie est modérée.

Des séquelles de maladie de l'enfance (ostéochondrite) ou les modifications chirurgicales après ostéotomie seront précisées. Le bilan radiographique évaluera la présence d'arthrose (classification radiographique de Tönnis en 4 grades) qui constitue à un stade avancé une contre-indication à une chirurgie conservatrice.

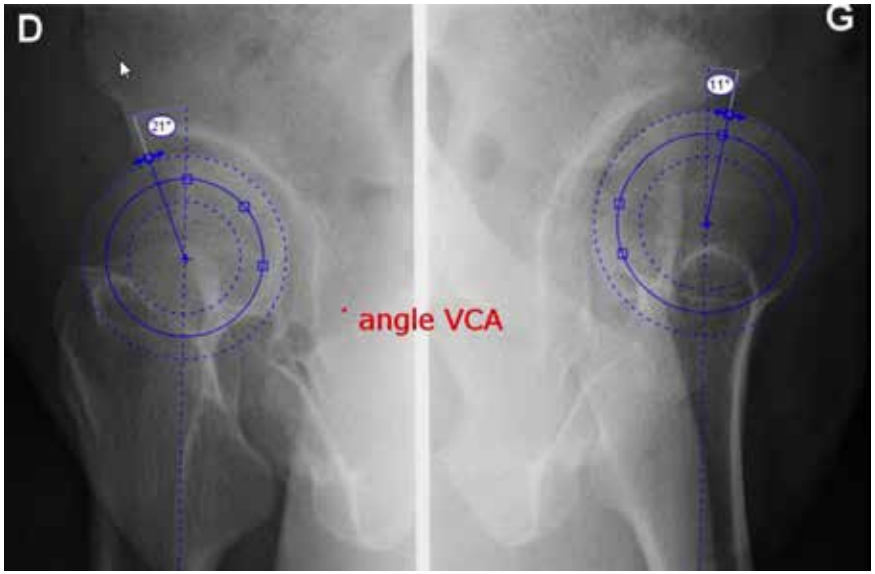

Figure 2 - Angle VCA de Lequesne

Classification de Tönnis

- **Stade 0** : absence de signe d'arthrose.
- **Stade 1** : coxarthrose débutante : condensation osseuse majorée, léger pincement articulaire, absence ou légère perte de la sphéricité de la tête fémorale.
- **Stade 2** : coxarthrose modérée : petites géodes, pincement modéré de l'interligne articulaire, perte modérée de la sphéricité de la tête fémorale.
- **Stade 3** : coxarthrose sévère : grandes géodes, pincement sévère ou complet de l'interligne articulaire, sévère déformation de la tête fémorale.

En l'absence d'arthrose, le cartilage et le labrum seront investigués par arthroscanner (recherche de chondropathie localisée avancée) ou arthroIRM. Le ctsan permet de mesurer l'antéversion du cotyle (les valeurs normales pour une femme sont de 20° +/-7 et pour un homme de 15° +/-3) et de préciser la déficience acétabulaire qui est souvent globale : latérale, antérieure mais également postérieure. La surface acétabulaire est réduite à un tiers de sphère.

Les facteurs prédictifs négatifs sont la subluxation, un angle VCE inférieur à 16° et un index acétabulaire supérieur à 15°.

TRAITEMENT

L'algorithme thérapeutique des patients avec une hanche dysplasique dépend de l'âge,de l'état cartilagineux et de la sévérité de la dysplasie. En cas de hanche symptomatique, un avis chirurgical est nécessaire.

Lorsque la hanche est indolore, une surveillance clinique et radiologique sera réalisée tous les deux ans. Le traitement chirurgical sera choisi en fonction de la dysmorphie prédominante :

- butée ostéoplastique en cas d'insuffisance cotyloïdienne,
- ostéotomie de varisation en cas de coxa valga,
- ostéotomie de réorientation du cotyle ou de Chiari,
- prothèse totale de la hanche (à éviter si possible chez le sujet jeune, privilégier la chirurgie conservatrice).

Butée de hanche

La réalisation d'une butée de hanche par voie antérieure est l'option thérapeutique la plus simple. Elle indiquée en cas de hanche dysplasique douloureuse et centrée (FIG. 3e).

Ostéotomie périacétabulaire (Bernese)

Elles sont indiquées en cas de dysplasie péri-acétabulaire ou de coxa valga chez de jeunes adultes symptomatiques avec une hanche qui reste bien mobile et peu arthrosique.

Le but du traitement est de restaurer une anatomie aussi proche que possible de la normale par une chirurgie avec abord mini-invasif (tableau 1).

L'indication idéale pour une ostéotomie de reconstruction est un patient âgé de moins de 40 ans avec un grade 0 à 1 de Tönis, une faible couverture de la tête fémorale mais avec une bonne congruence possible entre la tête fémorale et le cotyle sans arthrose ni surcharge pondérale (BMI < 30kg/m2).

Inversement,les patients qui sont de bons candidats à un traitement non chirurgical ou à une PTH sont des patients de plus de 40 ans qui présentent un pincement articulaire, une géode supra-acétabulaire visible à la radio ou IRM,une incongruence potentielle ou prévisible entre la tête fémorale et le cotyle après ostéotomie. L'incongruence est liée à une sévère déformation de la tête ou du cotyle.

Des clichés radiographiques de face avec la hanche en abduction permettront d'évaluer la congruence ou l'incongruence de la hanche après l'ostéotomie envisagée.

Une relative contre-indication est le patient obèse avec BMI>30 kg/m2

Place de l'arthroscopie

L'arthroscopie de hanche a une place limitée dans les dysplasies de hanche, parfois utilisée pour évaluer le cartilage et le labrum ou pour l'ablation de corps étrangers. Elle est indiquée dans les dysplasies modérées (20-25°) avec une lésion post-traumatique du bourrelet en vue d'une suture de celui-ci. Il s'agit d'indication rare. Elle est contre-indiquée comme traitement isolé des lésions associées du bourrelet à une dysplasie franche..

Arthroplasties de la hanche

Elle est indiquée en cas de coxarthrose modérée à sévère, secondaire à la dysplasie. Il s'agit d'une chirurgie souvent difficile. Les anomalies anatomiques cotyloïdienne et fémorales doivent être recherchées lors de la planification préopératoire. Des cotyles de petites tailles, des greffes osseuses de reconstruction du toit du cotyle cotyle (butée osseuse) doivent être prévues. Il faut reconstruire un centre de rotation normale de la hanche avec l'arthroplastie.

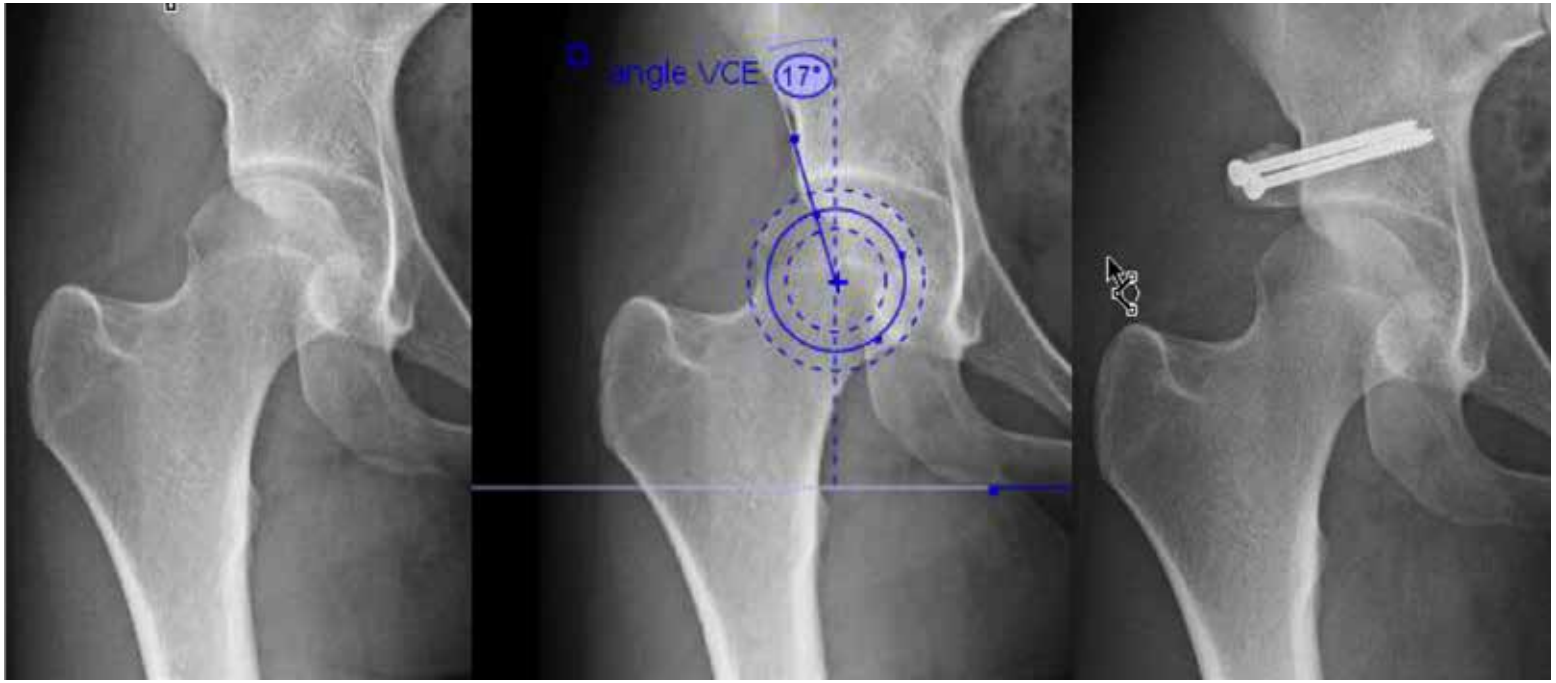

Figure 3 - 19 ans, butée hanche droite

INDICATIONS	CONTRE-INDICATIONS
< 40 ans	> 40 ans
Tönnis grade 0-1	
Dysplasie cotyle	Géode supracotylïdienne visible à la radio, IRM, CT
Congruence possible tête fémorale / cotyle	Sévère déformation tête ou cotyle > incongruence
Pas d'obésité BMI< 30kg/m^2	
Pas d'arthrose	Pincement articulaire

Table 1 - Indications et contre-indoications des ostéotomies péri-acétabulaires

LÉSION DU BOURRELET PÉRICOTYLOÏDIEN

Le labrum, avec un important effet de succion, peut jouer un rôle de stabilisateur et participer à la lubrification.

CAUSES DE LÉSION DU BOURRELET

- Post traumatique,
- laxité articulaire/hanche hyper mobile,
- dysplasie de hanche,
- dégénérative,
- conflit fémoro cotyloïdien.

La déchirure traumatique isolée du labrum est la conséquence d'un traumatisme important de la hanche lors des sports de contact ou secondaire à une subluxation ou luxation de la hanche. Elle est souvent associée à des lésions chondrales ou ostéochondrales de la tête fémorale (analogie avec Hill-Sachs) et ou à une lésion du rebord acétabulaire (analogie avec Bankaert osseux) (FIG. 4 : lésion isolée du bourrelet).

LE CONFLIT FÉMOROCOTYLOIDIEN(CFC)

Définition

Le conflit fémorocotyloïdien est un conflit dynamique entre des proéminences osseuses du fémur (jonction du col et tête fémorale) et/ou du cotyle (rebord). Il a été décrit en 2003 par Ganz chez les jeunes adultes et serait potentiellement source de coxarthrose. La présentation clinique est celle d'un homme de moins de 50 ans, sportif. Celui-ci présente des douleurs de la hanche lors de la flexion active au cours d'activités sportives ou autres qui nécessitent des flexions répétées de la hanche. Les douleurs sont plus rarement statiques en position assise basse

Examen clinique

A l'examen clinique, on observe une diminution de la rotation interne et de la flexion. La hanche étant en rotation interne, le mouvement de flexion de 70 à 110° provoque une douleur de l'aine.

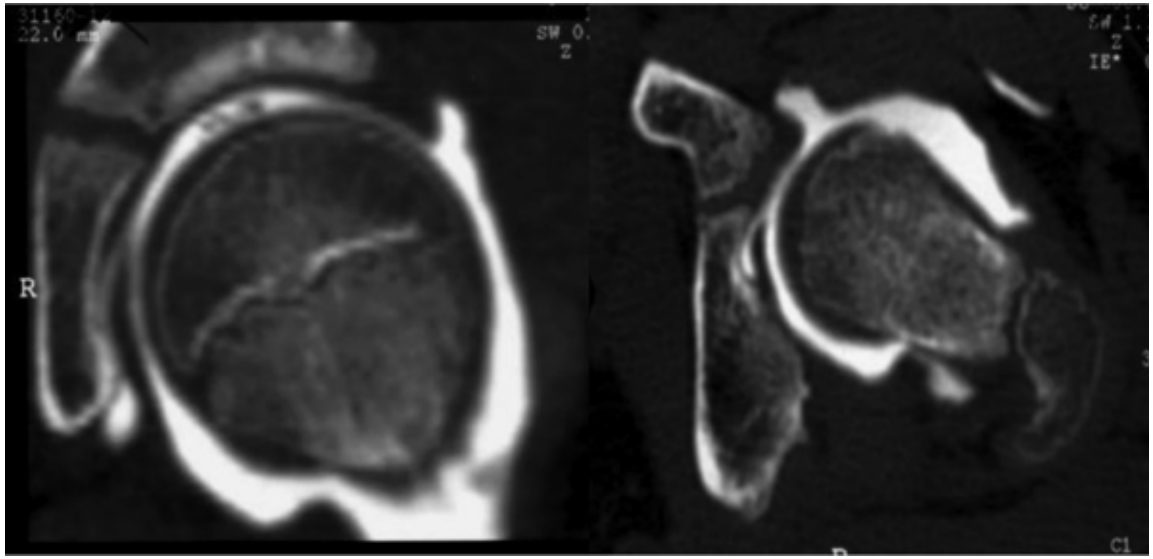

Figure 4
Arthrographie-scanner:image intraarticulaire en croissant du labrum contre la face postéro-supérieure de la tête fémorale.

Types de conflit fémorocotyloïdien

Deux types de conflit sont décrits :

- **Le premier de type butée** (Cam- effet came) est lié à une perte de sphéricité de la tête. Celle-ci est liée à des anomalies osseuses à la jonction du col fémoral et de la tête. Sur un cliché de profil (de Dunn), la jonction antérieure de la tête et du col sera visualisée pour identifier la perte de concavité du col fémoral remplacée par une voussure. C'est celle-ci, avec la perte de sphéricité de la tête fémorale, qui est responsable de l'effet came et des lésions du bourrelet et cartilagineuse (FIG. 5 conflit de type came). Le conflit de type butée est évalué par la mesure de l'angle alpha.
- **Le second de type pince** (pincer- effet tenaille) est lié à un excès de couverture (coxa profunda ou rétroversion acétabulaire) du cotyle. Les anomalies osseuses sont cotyloïdiennes.

Les deux types peuvent être associés pour léser le bourrelet acétabulaire ou le cartilage provoquant ainsi l'arthrose.

Le CFC peut être secondaire à des séquelles de pathologies de l'enfance ou adolescence (Legg Calve Pertes , épiphysiolyse).

La conséquence du conflit est la survenue d'une lésion du bourrelet (lésion du bourrelet acétabulaire antéro-supérieur : déchirures, avulsions) et de lésion cartilagineuse souvent de type délamination (FIG. 6). Les lésions cartilagineuses sont de topographie antérosupérieure ou postéroinférieure (lésion par contrecoup postérieur lors de la subluxation postérieure de la tête).

Bilan radiologique

Le bilan sera réalisé par radiographies et arthroctscan ou arthroIRM.

Des radiographies du bassin de face et de la hanche de face et profil sont les examens de base.

La qualité de la radiographie de face est importante pour les mesures angulaires et la recherche du signe de croisement. L'orientation parfaite de face du cliché de bassin est contrôlée par l'alignement de la pointe du coccyx avec le centre de la symphyse pubienne,un aspect symétrique des cadres obturateurs, du U radiologique et des crêtes iliaques (pas de rotation du bassin).

Sur un cliché de bassin de face seront évalués l'angle VCE de Wiberg (dysplasie acétabulaire), le signe du croisement (rétroversion du cotyle),le rapport tête fémorale/col, l'aspect de déformation en crosse de pistolet du col .

L'angle alpha de Nötzli est mesuré normalement sur une coupe CT du col ou à défaut sur un cliché de profil de la hanche (Dunn). Cet angle alpha est mesuré entre une droite tracée dans l'axe du col fémoral jusqu'au centre de la tête fémorale et une seconde droite passant par le centre de la tête et un point du col où le rayon de courbure normal de la tête R se modifie et augmente, là où débute la bosse. L'angle alpha normal est inférieur à 50°.

Le rapport tête fémoral/col fémoral doit être supérieur à 1.27. Il est diminué dans les aspect en crosse de pistolet.

Un angle VCE majoré (>40°) et un signe du croisement sur un cliché de face sont caractéristiques d'un conflit de type tenaille.

Ces différentes mesures peuvent être réalisées à l'aide du logiciel orthoview.

Le tableau 2 résume les anomalies radiographiques observées dans le conflit FC.

EFFET BUTÉE (CAME)	EFFET TENAILLE (PINCER)
Angle alpha > 50°	Angle VCE > 40 °
Déformation du col en crosse de pistolet	Signe du croisement
Rapport tête/col <1,27	

Table 2 - Anomalies radiographiques dans le conflit fémoroacétabulaire

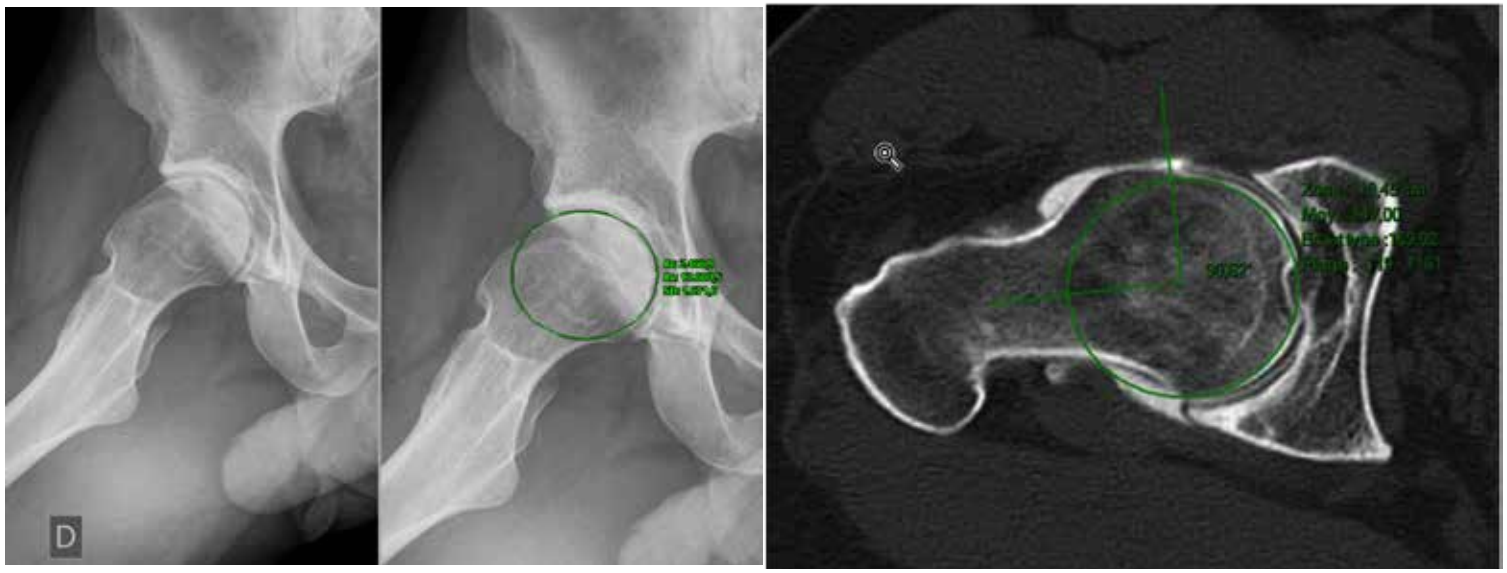

Figure 5
Conflit de type came(bosse du col,mesure de l'angle alpha

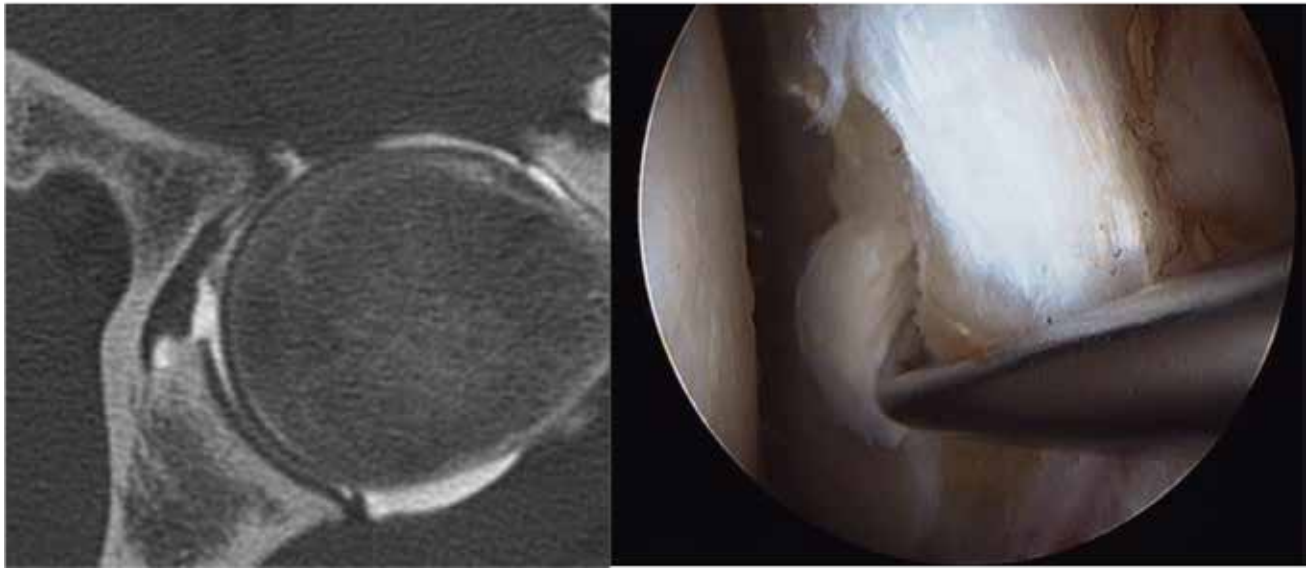

Figure 6
Décollement cartilagineux (aspect arthroct et arthroscopique)

TRAITEMENT

L'objectif du traitement d'une déchirure du bourrelet sera de préserver ou de reconstruire le labrum et de corriger le facteur causal de la déchirure. Les conflits osseux devront être traités pour prévenir de nouvelles lésions du bourrelet et du cartilage par ostéotomie de réorientation acétabulaire, acétabuloplastie de la paroi antérieure et résection ostéoplastie du col fémoral. En cas d'acétabuloplastie,le bourrelet sera si possible conservé et réinsérer à l'aide d'ancres.

La correction des proéminences osseuses fémorale et chirurgicale peut être réalisée par arthroscopie de la hanche ou par voie chirurgicale.

La présence de lésions cartilagineuses dans 2/3 des cas limite le pronostic de résultats favorables à long terme.

En l'absence de dysplasie ou de conflit osseux, la lésion du bourrelet sera traitée par arthroscopie de la hanche par régularisation, débridement ou réinsertion du labrum.

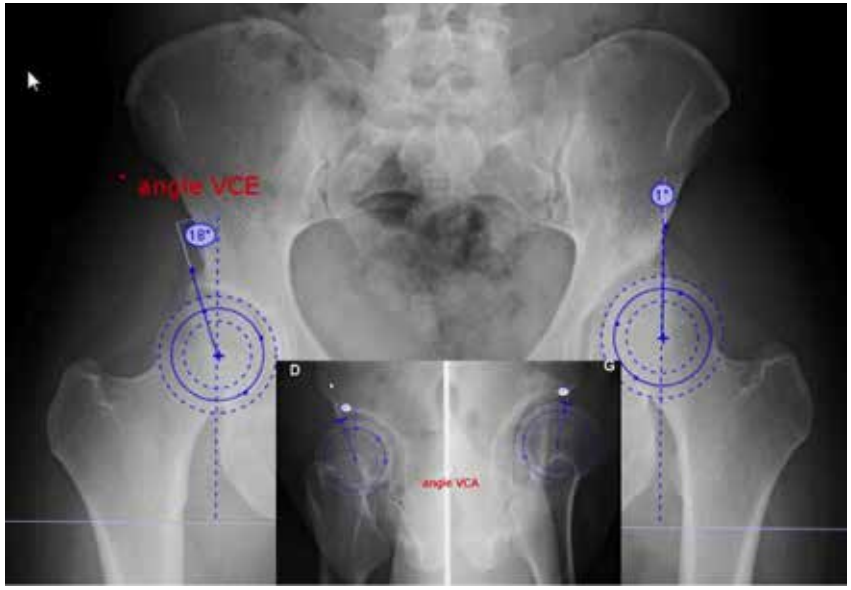

Figure 7 - Mesure de l'angle VCE et VCA

RÉFÉRENCES

1. Crowe JF, Mani VJ, Ranawat CS. **Total hip replacement in congenital dislocation and dysplasia of the hip.** In J Bone Joint Surg Am 1979;61:15-23.

2. Beck M, Kalhor M, Leunig M, Ganz RJ. **Hip morphology influences the pattern of damage to the acetabular cartilage: femoroacetabular impingement as a cause of early osteoarthritis of the hip.** In J Bone Joint Surg Br. 2005 Jul;87(7):1012-8.

3. Haene RA, Bradley M, Villar RN. **Hip dysplasia and the torn acetabular labrum: an inexact relationship.** In J Bone Joint Surg Br. 2007 Oct;89(10):1289-92.

4. Field RE, Rajakulendran K. **The labro-acetabular complex.** In J Bone Joint Surg Am. 2011 May;93 Suppl 2:22-7.

5. Mori R, Yasunaga Y, Yamasaki T, Nakashiro J, Fujii J, Terayama H, Ohshima S, Ochi M. **Are cam and pincer deformities as common as dysplasia in Japanese patients with hip pain?** In Bone Joint J. 2014 Feb;96-B(2):172-6